

Dra. Perla Salgado Lujambio,  
Dr. Alfonso Gil,  
Dr. Julián Sánchez Cortazar,  
Dr. Gerardo Reynoso,  
Dr. Rafael Rojas Jasso,  
Dr. José Eduardo Sanesteban

## De la disección anatómica a la disección electrónica

© Sociedad Mexicana de Radiología e Imagen, A.C.

La clase de anatomía del Dr. Tulip pintada por Rembrand, es muy adecuada para iniciar esta presentación. Que podríamos decir de las imágenes de Leonardo Da Vinci y de otros grandes de la pintura universal que han expresado su arte basados en el conocimiento de la anatomía humana.

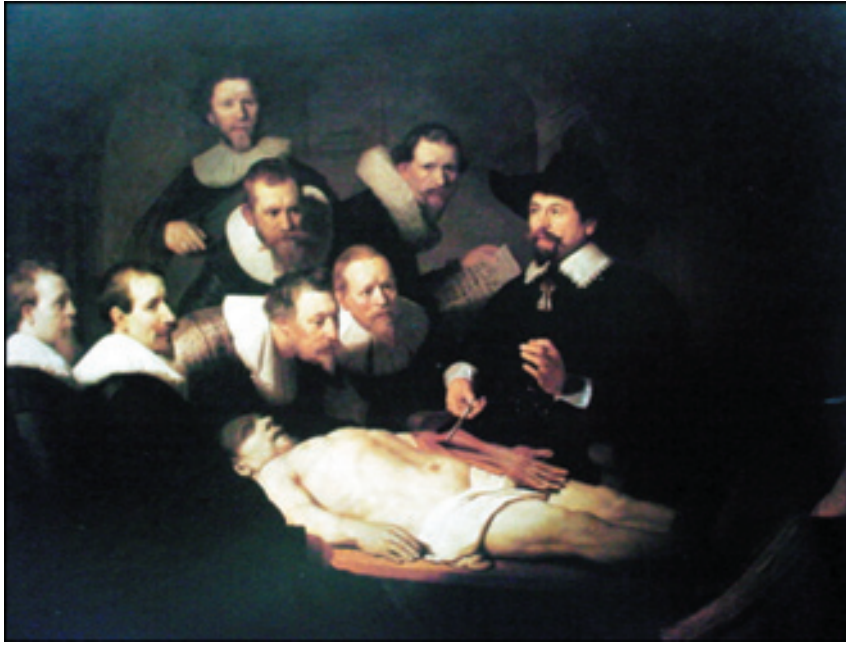La época renacentista presenta tal vez uno de los cambios más importantes, al mostrarnos la magnificencia del cuerpo humano en todo su esplendor, trabajos como los de Calcar, Winslow quien describió el hiato que lleva su nombre en el diafragma, al igual que los cuerpos cavernosos del pene y que decir Sir Thomas Willis que describió el polígono vascular y que es una estructura neuroanatómica que todos en la actualidad conocemos.

El misterio de la estructura anatómica humana ha existido por siempre y es gracias al advenimiento de nuevas técnicas de observación del cuerpo humano que en la actualidad es posible realizar una disección "electrónica" de las diferentes estructuras anatómicas del cuerpo humano.

Son muchas las técnicas de reconstrucción con las que se cuentan en la actualidad por métodos computacionales como son las técnicas de reconstrucción de intensidad de señal máxima por sus siglas en inglés Maximum Intensity Projection, reconstrucciones por intensidad de diferentes umbrales, reconstrucción por estimación robusta, todas estas técnicas de por sí complejas no pueden ser lle-

vadas a cabo sin un conocimiento adecuado de la neuroanatomía humana.

En el área de las neurociencias, esta fue una de las primeras en tomarse en cuenta, debido a que los métodos de imagen como son la Tomografía Computada y la Resonancia magnética permitieron observar el cerebro, ya que esta es una estructura que tiene muy poco movimiento, el cual está dado por las pulsaciones del líquido cefaloraquídeo en el espacio subaracnoideo y sistema ventricular. Esto abrió las fronteras de las neurociencias y presentó en toda su magnificencia al cerebro humano. Quien no se puede acordar de los primeros cortes sagitales de la línea media en que podíamos ver completamente estructuras cerebrales infra y supratentoriales de una manera no invasiva. La enseñanza de la neuroanatomía humana paso de ser una árida materia en la que se observaban cortes axiales o bien coronales en un solo plano a ser realmente otro tipo de enseñanza con reconstrucciones multiplanares en tres dimensiones, que decir en la actualidad de las técnicas de navegación endovascular y navegación virtual dentro de las diferentes estructuras anatómicas. En esta presentación ustedes podrán observar las técnicas de reconstrucción aquí descritas y realizar un viaje como el presentado hace muchos años en las historias de ciencia ficción como viaje fantástico, lo cual en la actualidad deja de ser ciencia ficción para convertirse en una realidad y brindar apoyo, enseñanza y un mejor entendimiento de la anatomía humana.



**Figura 1.** La lección de anatomía del Dr. Tulip. Rembrandt 1632.



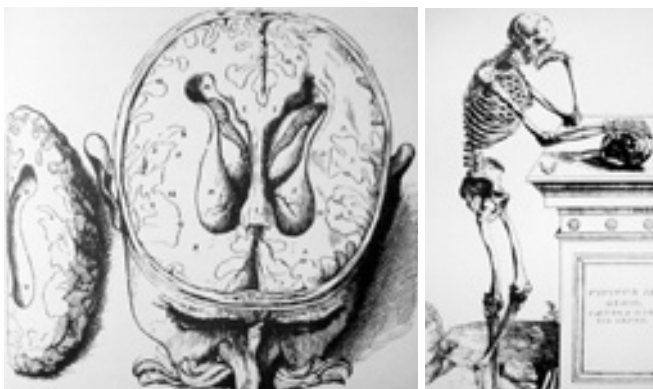**Figura 2.** Escuela de Atenas. Teoría de los 4 Humores (agua, tierra, fuego y aire)



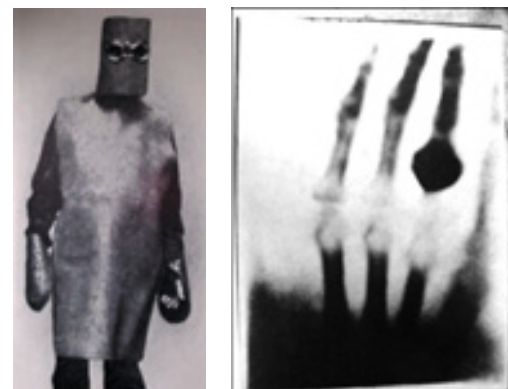**Figura 3.** Escena del libro de los muertos. De Hunefer XIX Dinastia Tebas.



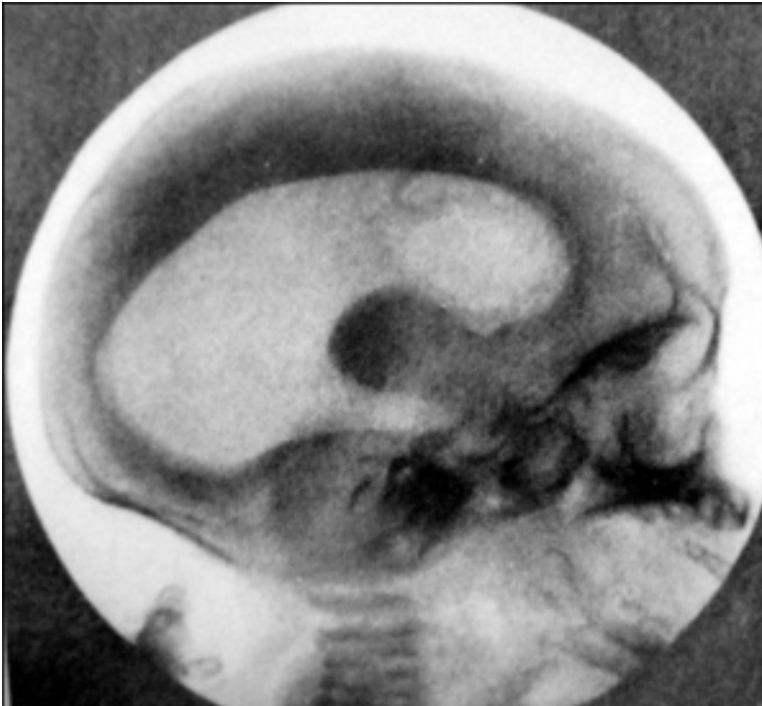
**Figura 4.** Los 3 ventriculos. (1506) Albertus Magnus.



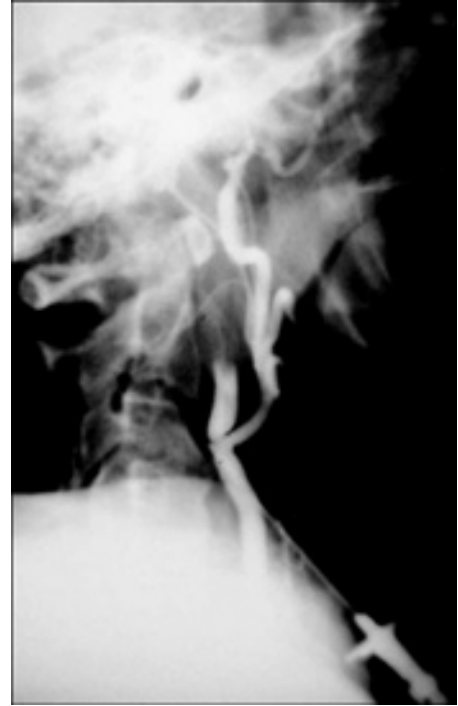**Figura 5.** Andres Vesalio.



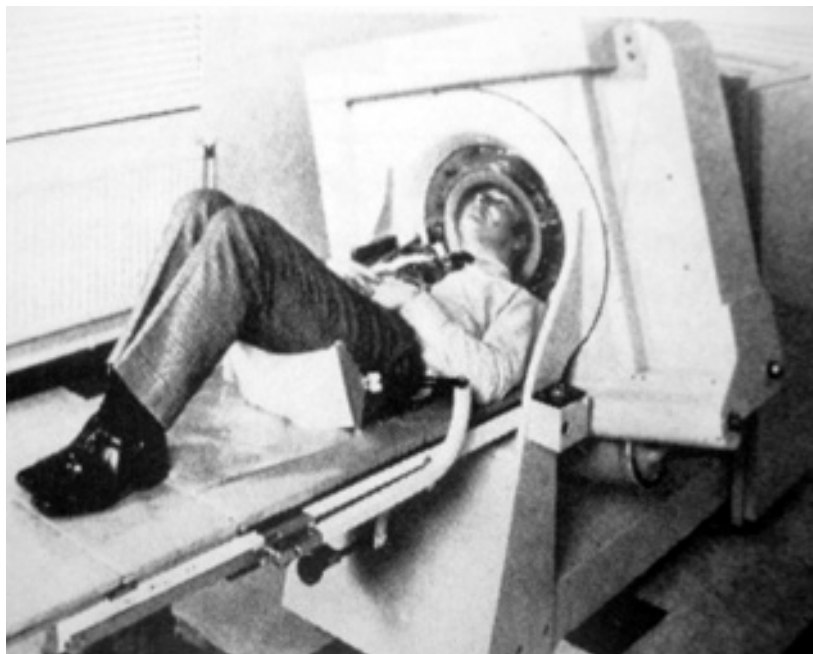**Figura 6.** Primera imagen de rayos X obtenida en 1895.



**Figura 7.** Pneumografía (1918).



**Figura 8.** Angiografía percutánea directa.



**Figura 9.** Primer prototipo de TAC (EMI) instalado en el Hospital Atkinson Morley's en Londres Ing. Hounsfield.

